外来小手術シリーズ「歯・歯槽部の小手術」

第6回

萌出遅延歯に対する開窓術

大分大学医学部歯科口腔外科　田代　舞

はじめに

小児の歯科治療において永久歯の萌出遅延は、しばしば遭遇する疾患です。萌出遅延の原因としては、乳歯の早期喪失、永久歯の位置異常、嚢胞や歯牙腫などの骨内の良性腫瘍などが見られます。永久歯の位置により萌出誘導の方法が異なってきます。粘膜下に永久歯の歯冠がある場合には、粘膜の切開・開窓のみで自然萌出することが大部分ですが、永久歯が骨内に埋伏している場合には、埋伏位置や歯冠の方向などにより開窓・牽引が必要となる場合もあります。このように骨内に埋伏している場合の開窓では、粘膜切開に加え骨の削除などが必要となり、小児では手術時間や手術侵襲を考え手術の適応をためらわれることもあるかと思います。

今回は、永久歯が骨内に埋伏している場合の開窓術を当科が行っている工夫を合わせて紹介いたします。

術前の評価

外科処置を安全にかつ適切に行うために術前に埋伏永久歯の位置についての診査がとても重要と考えます。

デンタルやオクルーザル法によるX線写真で骨内の埋伏か粘膜下であるか、パントモ撮影で嚢胞や歯牙腫などの骨内病変の有無の確認を行います。次に埋伏永久歯の位置の把握が重要になります。隣在歯の歯根との位置関係から埋伏永久歯の歯冠が頬側なのか舌側なのか、萌出誘導に隣在歯の歯根が障害にならないかなどを調べる必要があります。この診査にはCT撮影が有用で骨の切削量や外科アプローチの方法の検討などにも有効です。また、牽引が可能か否かについて歯科矯正専門医の意見を聞くことも重要と考えます。

特殊な例ですが、多発性顎嚢胞の埋伏歯症例を示します。下顎骨内に嚢胞と多数歯の埋伏を認めます（**写真1**）。嚢胞摘出や開窓術と平行して埋伏歯の開窓および歯科矯正による牽引を計画しました。歯科矯正医よりまず左下顎犬歯の誘導を行いたいとの指示を頂き、治療を行っています。

麻酔

麻酔は、浸潤麻酔で十分な麻酔効果が得られます。歯冠の位置によっては舌側に浸潤麻酔をすることもあります。小児の場合途中で痛みが出ると手術の継続が難しくなるためしっかりと広範囲に麻酔をします。

切開・剥離

切開線は、萌出させる歯冠の大きさや方向を考慮して設定します。開窓術とは言え歯冠部分の粘膜のみを切開するのではなく、各操作を行うのに十分な粘膜骨膜弁を挙上します。切開が小さいと骨の削除などそのあとの処置が難しくなり余計な時間がかかることになります。

骨の削除

粘膜骨膜弁を挙上した後、歯冠部分の骨を削除します。最低でもブラケットの装着が行える分だけは削除の必要があります。骨の削除には骨ノミが有効と考えます（**写真2**）。ノミを用いた場合、ラウンドバーなどを用いて骨削除する場合に比

べ、埋伏永久歯を傷つけるリスクが非常に小さくて済みます。

ブラケットの装着

矯正用ブラケットの装着時期については色々と考え方があると思います。開窓部をtie overで維持し、創が安定してからブラケットを装着する場合もあります。この場合の利点は、創が安定しているため出血や浸出液のコントロールが容易で確実なブラケットの装着が可能となる点です。欠点としては、tie over除去後、肉芽組織により急速に開窓部が閉鎖してしまうことがあります。

一方、開窓術時にブラケットまで装着してしまう方法では、出血のコントロールが大変ですが、開窓部の閉鎖についてはあまり気にすることなく対応可能です（**写真3**）。そのため術後早期に歯科矯正専門医へ送ることができるため、当科では多くの場合開窓術時にブラケットを装着しています。

縫合

粘膜骨膜弁を挙上するため、開窓部以外については縫合を行います。縫合には、吸収糸を用いて抜糸をしなくて済むようにし、できるだけ早期に歯科矯正専門医へ受診できるようにしています。

まとめ

萌出遅延歯の開窓術について骨内埋伏歯の開窓術を紹介しました。術前の埋伏状態の正確な把握と歯科矯正専門医との連携が重要と考えます。

写真1：パノラマX線所見

多発性顎嚢胞と多数歯の埋伏を認める。

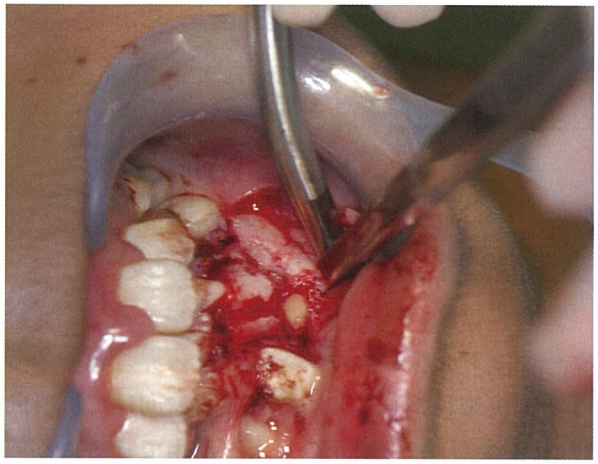

写真2：骨削除時

骨ノミを用いて歯冠周囲の骨を削除しているところ。骨ノミを用いる事で永久歯を傷つけることなく開窓出来ている。

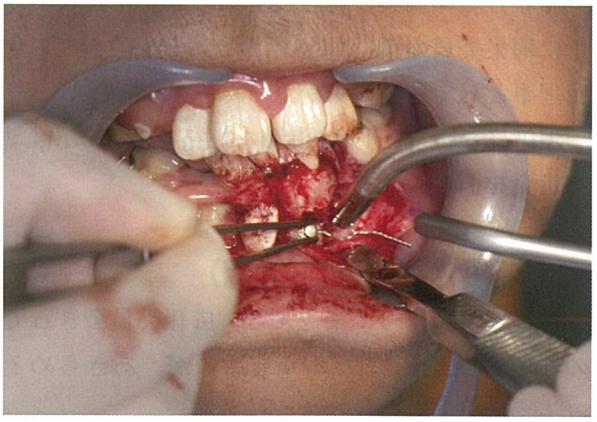

写真3：ブラケットの装着

露出させた歯冠にブラケットを装着している。出血や浸出液のコントロールのため外科用吸引管で吸引をしながら装着している。